例と比較すると，やはり特徴が合致しない．このような症例をどう考え，疾患群として分離していくか，今後の課題である．

座長：山田　光則
（信州大学神経難病学講座分子病理学部門）

2．低異型度グリオーマの領域を伴う epithelioid glioblastoma の一例

野本　　希[1]，長野　拓郎[2]，鹿児島　海衛[2]
松村　　望[1]，信澤　純人[1]，伊古田　勇人[1]
横尾　英明[1]
（1　群馬大院・医・病態病理学）
（2　太田記念病院脳神経外科）

【臨床経過】 18 歳男性．X 年 4 月中旬より頭痛を自覚した．5 月中旬，近医を受診し精査したところ，画像上脳腫瘍を疑われ，同日太田記念病院脳神経外科紹介受診，入院となった．入院時，意識は清明であり，神経学的に四肢麻痺は見られなかったが，左上 1/4 の視野欠損が認められた．頭部 CT，MRI では右側頭葉に，内部に一部出血性変化を伴い不均一に造影される，比較的境界明瞭な腫瘤性病変が認められた．病変の周囲に浮腫は目立たなかった．脳血管撮影では明らかな腫瘍陰影は認められなかった．5 月下旬に腫瘍摘出術が施行された．術中，腫瘍と周囲脳との境界は不明瞭であった．病理組織学的検索で epithelioid glioblastoma と診断され，以後放射線，化学療法を行ったが，6 月中旬，腫瘍内出血を起こし再手術となった．周囲脳を含め広範囲に腫瘍を摘出したが，病勢のコントロールがつかず，7 月下旬に死亡した．全経過は初発症状よりおよそ 3ヶ月であった．**【病理学的所見】** 初回手術時の検体では，明瞭な核小体を伴う偏在傾向を示す核と，好酸性封入体を伴う胞体を持つ epithelioid cell の増殖が認められた．Epithelioid cell に突起は見られず，また多形性が認められ，核分裂像が散見された．腫瘍は脳表に露出しており，血管への浸潤傾向がみられた．壊死が高度に見られたが，核の偽柵状配列は認められなかった．免疫染色では，腫瘍細胞は BRAF V600E, INI-1 に陽性であり，epithelioid glioblastoma に合致する所見と考えられた．再手術時の検体では，上記の様な epithelioid glioblastoma の所見に加え，海馬領域に類円形～楕円形の核と好酸性の胞体を持つ異型の弱いグリア細胞の増殖が認められた．免疫染色では，epithelioid glioblastoma 領域では MIB-1 陽性率は約 40%であったが，低異型度グリオーマ領域では MIB-1 陽性率は 1%程度と低値であった．**【問題点】** 1．病理診断．2．随伴する低異型度領域の関連性．

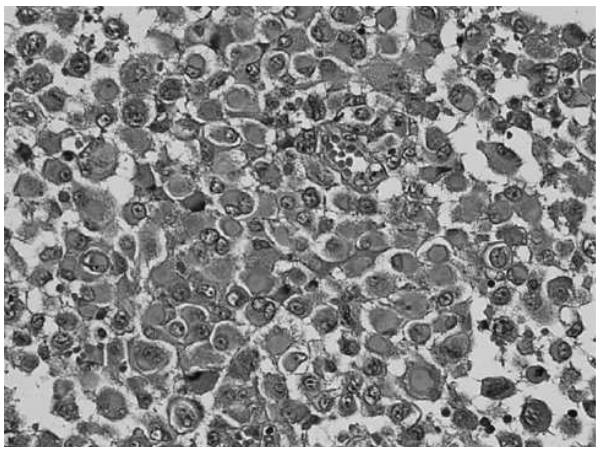

図 1　突起を持たない円形の Epithelioid cell の増殖を認める．核は大型で中心性～偏在傾向を示す．

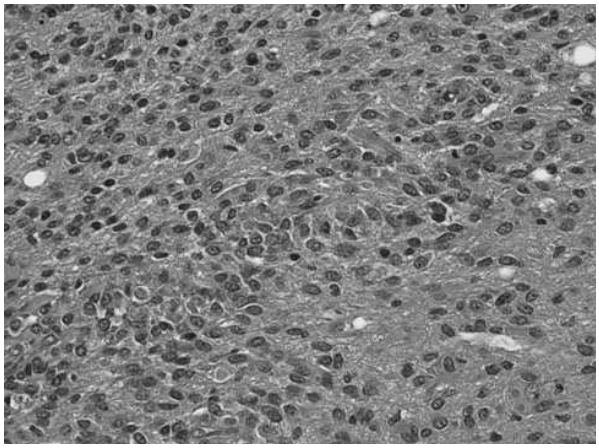

図 2　一部の領域には異型の弱いグリア細胞の増殖を認める．

座長：平戸　純子（群馬大医・附属病院・病理部）

3．PXA with anaplastic features with sarcomatous component と組織診断した前頭葉腫瘍の 1 例

小倉　良介[1,2]，伊藤　絢子[1]，塚本　佳広[2]
五十川瑞穂[2]，齋藤　理恵[1]，青木　　洋[2]
岡本浩一郎[2]，藤井　幸彦[2]，高橋　　均[1]
柿田　明美[1]
（1　新潟大学脳研究所病理学分野）
（2　同　脳神経外科学分野）

【症　例】 84 歳，男性．発症年 1 月より活動性の低下が目立ち，4 月に入り，失禁をきたすようになった．4 月中旬に近医受診し，頭部 MRI で右前頭葉に腫瘍性病変を指摘され，新潟大学病院脳外科に紹介となった．神経学的には著明な認知機能低下と左片麻痺あり．腫瘍は右前頭葉から島部にかけて径 50 mm の不整に造影される病変であり，また左前頭葉にも小さな造影病変を認めた．高齢ではあるが，症状の改善を見込み 5 月に右前頭葉の腫瘍を亜全摘出した．術後は少分割照射 (39 Gy/13 回) を行い，7 月から外来でテモゾロミド内服維持療法を開始した．腫瘍は治療に抵